

Cancer de l'endomètre

David Quinlan, MB, BCh, FRCSC

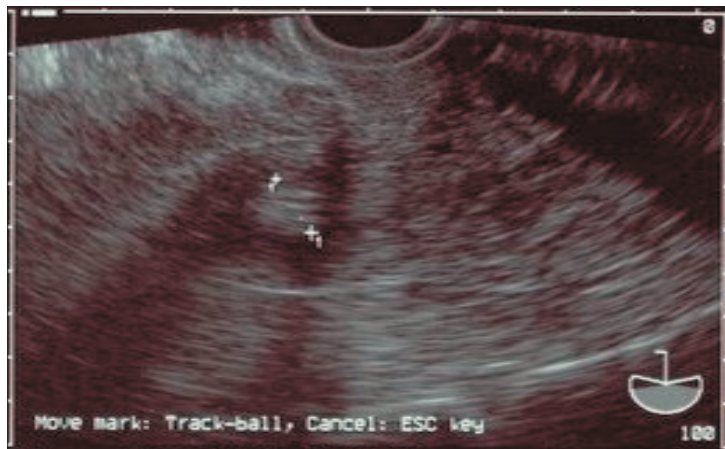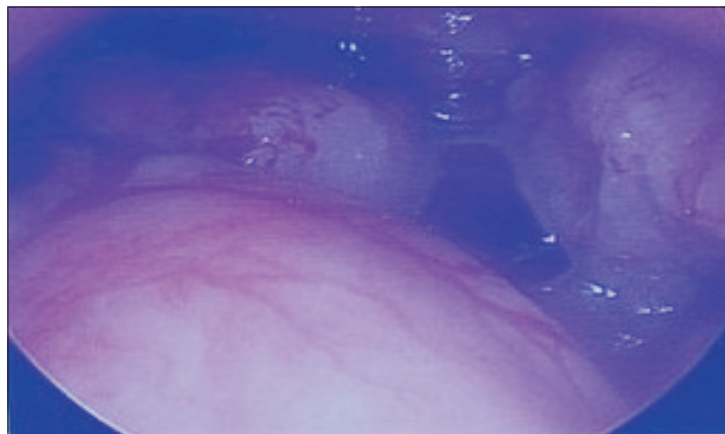
Victoria (C.-B.)

Cette femme de 58 ans s'est présentée avec un saignement postménopausique. Elle ne prenait aucune hormone exogène. L'examen a révélé de l'hypertension et un surplus pondéral (IMC de 34 kg/m²), mais aucun autre problème. Les voies génitales inférieures ne présentaient aucune anomalie. Une échographie transvaginale (cadre supérieur) a révélé un endomètre de 13,5 mm d'épaisseur. Une hystérocopie diagnostique par insufflation de dioxyde de carbone a révélé la présence d'une excroissance de type polypoïde, ressemblant à un

fibrome sous-muqueux, dans la partie inférieure de la cavité endométriale (cadre inférieur). L'épaississement irrégulier de l'endomètre au-dessus de cette excroissance était indicatif de la présence d'un cancer de l'endomètre. Les prélèvements effectués contenaient plusieurs fragments d'adénocarcinome mucineux bien différencié de catégorie 1. Les prélèvements endocervicaux ne révélaient la présence d'aucune malignité.

La patiente a consenti à la publication de ces images.

J Obstet Gynaecol Can, vol. 28, n° 1, 2006, p. 42



Nos lecteurs sont invités à soumettre des images aux fins de publication dans la présente section du Journal d'obstétrique et gynécologie du Canada. Les images, accompagnées d'une courte description (pas plus de 125 mots) et du consentement de la patiente, doivent être envoyées par voie électronique (en format .eps, .tif [300 dpi sans texte] .jpg [300 dp], ou .gif [300 dpi]) à editor@sogc.com