

Douleur intermittente au quadrant inférieur droit et présence d'un kyste simple

Sukhbir S. Singh, MD, FRCSC, Ramadan Elsaygy, MD, Kristina Arendas, MD, Hassan Shenassa, MD, FRCSC

Service d'obstétrique-gynécologie, Hôpital général d'Ottawa, Université d'Ottawa, Ottawa (Ont.)

Une femme de 43 ans présentait des antécédents de trois ans de douleur intermittente au quadrant inférieur droit, ainsi qu'un kyste simple annexiel droit. Elle s'était présentée au service des urgences à plusieurs reprises au cours des trois années précédentes en raison de la douleur, mais aucune intervention ne s'était avérée requise. À l'origine, le kyste présentait un diamètre de 4 cm; son diamètre était de 6 cm, trois ans plus tard. On estimait qu'il s'agissait d'un simple kyste para-ovarien.

La patiente a consenti à la tenue d'une laparoscopie opératoire. Au moment de la laparoscopie, on a constaté que la trompe de Fallope droite et qu'un kyste simple paratubaire mesurant environ 6 cm (Figure 1) avaient subi

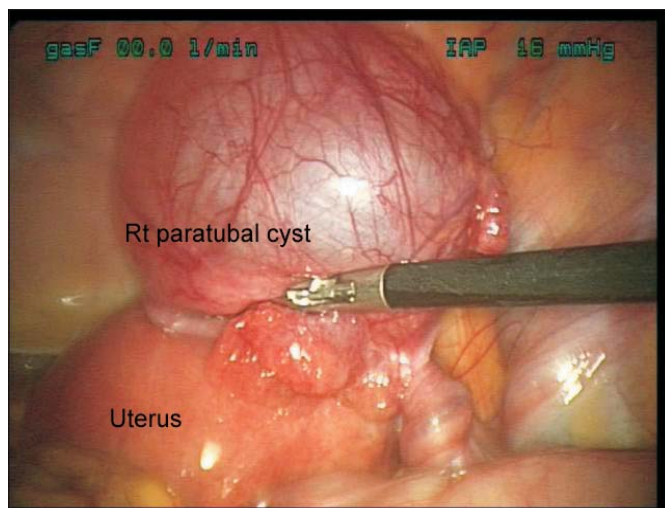
une torsion (Figure 2). La trompe a été détortillée et un ovaire adjacent normal a été visualisé. Les autres organes abdominaux, dont l'appendice, étaient normaux. Une salpingectomie droite a été effectuée (la patiente ne souhaitait pas préserver sa fertilité).

La patiente a obtenu son congé de l'hôpital plus tard le même jour. Sa douleur s'est par la suite entièrement résorbée.

La patiente a consenti à la publication de ces images.

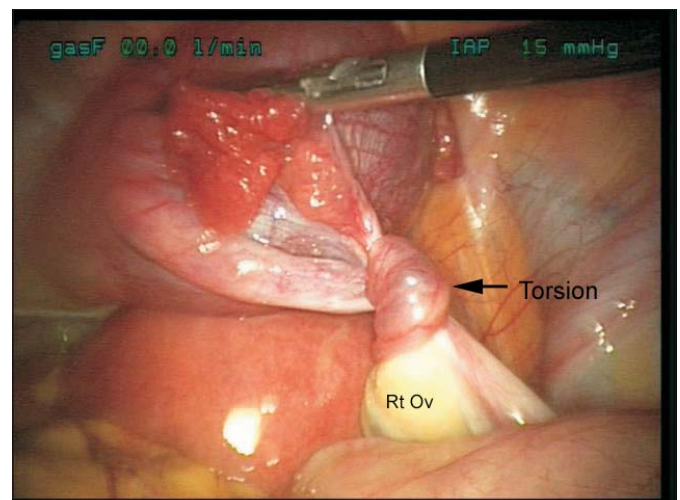
J Obstet Gynaecol Can, vol. 31, n° 9, 2009, p. 798

Figure 1 Kyste paratubaire du côté droit



Rt paratubal cyst = Kyste paratubaire droit
Uterus = Utérus

Figure 2 Torsion de la trompe de Fallope droite



Torsion = Torsion
Rt Ov = Ovaire droit